

Üst Gastrointestinal Sistem Endoskopisi Sonrası Görülen Karın Ağrısında Nadir ama Ölümcül Bir Komplikasyon; İyatrojenik Mide Perforasyonu

A Rare but Deadly Complication in Abdominal Pain After Upper Gastrointestinal System Endoscopy; Iatrogenic Gastric Perforation: Case Report
Acil Tıp

Başvuru: 18.06.2020

Kabul: 07.10.2020

Yayın: 03.12.2020

Özgür Önen¹, Fatma Mutlu Kukul Güven²

¹ Kastamonu Devlet Hastanesi

² Kastamonu Üniversitesi Tıp Fakültesi

Özet

Mide perforasyonu, acil müdahale gerektiren, mortalitesi ve morbiditesi yüksek bir durumdur. En sık sebebi peptik ülserdir. Oldukça nadir görülen iyatrojenik mide perforasyonunun en sık sebebi ise üst gastrointestinal sistem endoskopisidir. Tanı ve tedavideki gecikmeler, artmış mortalite ve morbidite ile sonuçlanır. Bu yazıda da geç tanı almasından dolayı ölüm ile sonuçlanan iyatrojenik mide perforasyonu olgusu sunulmuştur.

Anahtar kelimeler: iyatrojenik, endoskopi, perforasyon.

Abstract

Gastric perforation is a condition that requires urgent intervention with high mortality and morbidity. The most common cause is peptic ulcer. The most common cause of quite rare iatrogenic gastric perforation is upper gastrointestinal system endoscopy. Delays in diagnosis and treatment result in increased mortality and morbidity. In this article, a case of iatrogenic gastric perforation resulting in death due to late diagnosis is presented.

Keywords: iatrogenic, endoscopy, perforation.

Giriş

Üst gastrointestinal sistem (GİS) endoskopisi özofagus, mide ve proksimal duodenum hastalıklarının tanısında kullanılan bir yöntemdir¹. Endoskopi daha çok tanısal amaçlı kullanılmasına karşın teknolojik gelişmelerle tedavi amaçlı kullanımı da yaygınlaşmaktadır¹. Üst GİS endoskopisi sırasında görülebilen perforasyon nadir fakat ciddi bir komplikasyondur². En sık özofagusta görülmekle birlikte mide ve duodenumda da görülebilir¹. Perforasyonun erken tanısı ve tedavisi ile mortalite ve morbidite önlenmektedir³.

Bu olgu, endoskopi sonrası mide perforasyonu geliştiği halde, kendini ifade edemeyen Alzheimer tanılı, bakıma muhtaç bir erkek hastanın geç tanı alması nedeni ile konuya dikkat çekmek amacıyla sunulmuştur.

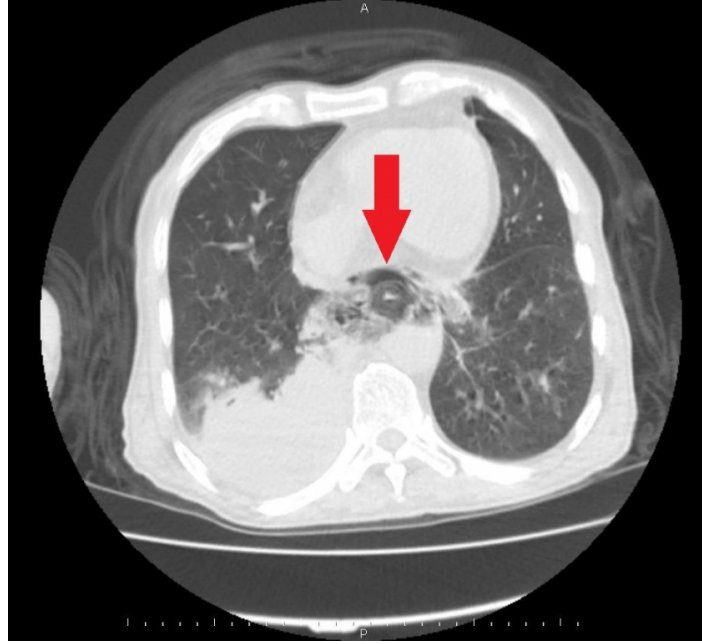
Olgu Sunumu

Altmış yedi yaşında erkek hasta, 3 gündür giderek artan genel durumda bozulma, halsizlik, ateş, oral alımda azalma şikayeti ile acil servise başvurmuştur. Hasta yakınlarından alınan anamnezine göre Alzheimer dışında bilinen hastalığı yokmuş ve bakıma muhtaçmış. Üç gün önce yemek yiyememe ve zayıflama yakınması ile başka bir sağlık kuruluşunda yapılan üst GİS endoskopisi ile özofagus alt uç ve midede kitle tespit edilmiş ve sonrasında endoskopik girişim ile kitleden tanısal amaçlı biyopsi alınmış. Bu işlem sonrası aynı gün eve gönderilmiş. Genel durumu kötü, bilinç konfüze, oryantasyon, kooperasyon kurulamayan hastanın fizik muayenesinde; akciğerde dinlemekle sağ alt zonda solunum sesleri azalmış, batin muayenesinde ise yaygın hassasiyet, rebound ve defans saptanmıştır. Diğer sistemik muayene bulguları normal olarak kaydedilmiştir. Laboratuvar tetkiklerinde lökosit:11300/mm³, hemoglobin:10 g/dL, üre 106,3 mg/dL, kreatinin 3,25 mg/dL, crp 448,8 mg/dL, pH 7,498,

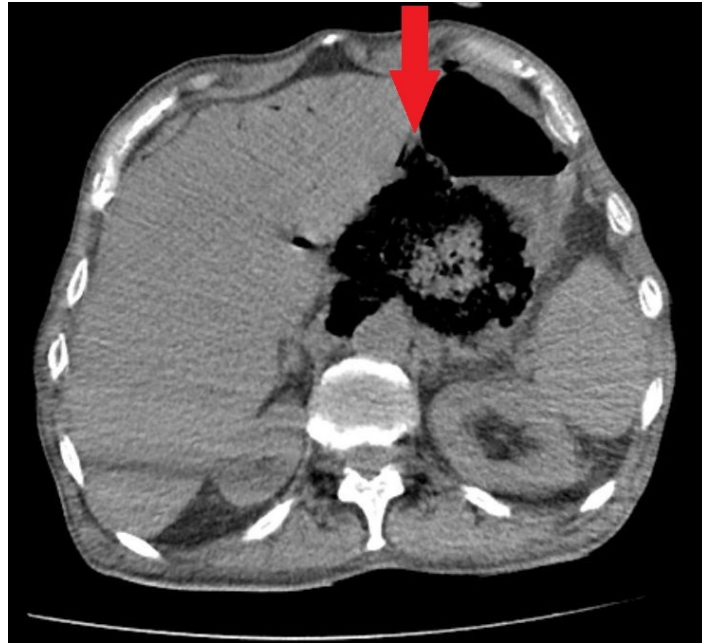Sorumlu Yazar: Özgür Önen , Kuzykent Mah. Miralay Halit Bey Cad. Akkent St. No:14 G Bl. D:32
Merkez/KASTAMONU
ozgur_onen@hotmail.com

Önen Ö, Kukul Güven FM. Üst gastrointestinal sistem endoskopisi sonrası görülen karın ağrısında nadir ama ölümcül bir komplikasyon: iyatrojenik mide perforasyonu. CausaPedia. 2020; 9(3): 110-113.

pCO₂ 25,3 mmHg, laktat 2,4 mmol/L saptanmıştır. Diğer parametreler normal değerlerde saptanmıştır. Hastanın toraks ve batın bilgisayarlı tomografi (BT) görüntülemesinde saptanan perforasyon bulguları Şekil 1 ve 2 de gösterilmiştir.



Şekil 1 :Toraks Bilgisayarlı Tomografisi; Sağ akciğer alt lobda totale yakın yumuşak doku dansitesi ile obliterasyon izlendi, sağ hemitoraks bazalde en geniş yerinde 7 mm çapında plevral efüzyon izlendi, özofagus distal kesimde lümeninde yumuşak doku ile obliterasyon izlendi(kırmızı ok).



Şekil 2 : Batın Bilgisayarlı Tomografisi; Özofagogastrik bileşkede hava dansitesi ile genişleme izlendi(kırmızı ok).

Perforasyon ön tanısı ile genel cerrahi ve gastroenteroloji konsültasyonları istendi. Acil üst GİS endoskopisinde mide kardiya arka duvardan fundus ve korpusa kadar uzanan geniş perforasyon defekti saptanması üzerine acil cerrahi girişim ile perfore alanın onarımı yapılmıştır. Ameliyat sonrası entübe halde postoperatif yoğun bakıma alınan hasta, tedaviye cevap vermeyerek takibinin dokuzuncu gününde ex olmuştur.

Tartışma

Gastrointestinal sistem ile ilgili birçok hastalığın tanı ve tedavisinde önemli bir yer tutan GİS endoskopisi; örnek almak ve sindirim sistemi hastalıklarının tanı ve değerlendirilmesi için temel bir yöntem olup uygulama alanı gittikçe artmaktadır^{1,3}. Morbidite ve mortalite sebebi olabilecek perforasyon gibi komplikasyonları, ender görülse de literatürde bildirilmiştir^{1-3,5}. GİS perforasyonları; peptik ülser hastalığı, travma, iyatrojenik, yabancı cisim, apandisit, enflamasyon, tümör gibi nedenlerle ortaya çıkar, ancak nadir görülse bile iyatrojenik GİS perforasyonu endoskopik girişimler nedeni ile olabilmektedir^{1-3,5}. Mide perforasyonlarının en sık sebebi peptik ülserdir⁴. En sık görülen iyatrojenik neden üst GİS endoskopisidir^{3,5}. Üst GİS endoskopilerinde ise % 0,0009-0,01 oranında perforasyon saptanmaktadır². İyatrojenik perforasyonlar, mide patolojisi olanlarda daha sık gözlenmektedir⁶. Erken tanı ve tedavi bu hastalarda hayat kurtarıcı olması açısından önemlidir³.

Yaşla birlikte artan peptik ülser ve mide kanseri gibi farklı gastrointestinal hastalıkların yanı sıra artan ilaç kullanımının GİS üzerine olumsuz etkileri nedeni ile geriatric hastalarda üst GİS endoskopisi daha fazla yapılır hale gelmiştir. Bu nedenle geriatric bireylerde üst GİS endoskopisinin etkinlik ve güvenilirliği konusunda "yaş"ın, tek başına kısıtlayıcı bir etken olmadığı belirlenmiştir⁷. Ancak, yaşlı hastalar, özellikle de bilinç bozukluğu olanlar, perforasyon gibi komplikasyon semptomlarını ifade edememektedirler. Bu neden ile, komplikasyonlar geç fark edilmekte ve maalesef bu hastalar erken tanı ve tedavi şanslarını yitirmektedirler. Bu durum göz önünde bulundurularak, yaşlı hastalar yapılan endoskopik işlemler sonrası olası komplikasyonların erken saptanması açısından daha yakın takip edilmelidir.

Gastrointestinal sistem perforasyonlarında cerrahi tedavi yöntemi günümüzde hala etkin yaklaşımdır. Son yıllarda klasik laparotomi yerine endoskopik ve laparoskopik yardımcı yöntemlerle tedavi tercihleri giderek artmaktadır. Üst GİS endoskopisi için kesin kontrendikasyonlar tartışmalı olmakla birlikte bilinen veya şüpheli özofagus, mide veya duodenum perforasyonu varlığında endoskopi yapılmamalıdır. Ancak, perforasyon alanı stentle kapatılmak isteniyorsa, dikkatli bir şekilde ve mümkün olduğunca az hava vererek, seçilmiş hastalarda endoskopi yapılabilir³. Hastamızda da perforasyon düşünülmüş olup yapılan endoskopide perforasyon alanının onarım yapılamayacak kadar büyük olması sebebi ile herhangi bir uygulama yapılmadan işlem sonlandırılmıştır.

Doğru ve etkin tedavinin planlanması için perforasyonun varlığı, yeri ve nedeni belirlenmelidir⁸. Perforasyon yerinin belirlenmesi tedavi seçeneğine karar vermede yardımcıdır ancak perforasyon yerinin klinik tanısı zordur, çünkü semptomlar perforasyon yerine spesifik olmayabilir^{9,10}.

Akut karın olgularında görüntüleme algoritmasına göre ilk basamakta önerilen ayakta direkt batın grafisinde görülebilen serbest intraperitoneal hava, genellikle perforasyon düşündürür ancak perforasyonun yeri ve nedeni bu yöntem ile belirlenemez. Bu nedenle, perforasyondan şüphelenilen hastalarda BT ilk görüntüleme yöntemi olarak tercih edilmektedir. Perforasyon yerine göre BT bulguları da değişmektedir. GİS perforasyonunun yerini tanımlamada BT'nin doğruluğu %82-90 arasındadır⁸⁻¹².

Üst GİS endoskopisi sonrası yapılan işleme bağlı gelişebilecek kanama ve perforasyon yönünden hastaların takip edilmesi, taburculuğu planlanan hastaların oluşabilecek komplikasyonlar açısından hem kendilerinin hem de yakınlarının yeterince bilgilendirilmesi gerekmektedir¹³.

Bu olgu ile endoskopi yapılan hastalarda, özellikle de yaşlı ve kendini ifade etmekte zorlanıyor ya da bilinç

bozukluğu nedeni ile şikayetlerini anlatamayacak durumda ise endoskopi sonrası takip süresinin uzatılması, endoskopik girişimin gerekliliğini açıklayan ve olası erken/geç komplikasyonlar hakkında bilgilendirmeye yönelik broşürlerin hazırlanması ile komplikasyonları erken saptanabileceğini ve böylece mortalite ve morbiditenin azaltılabileceğini düşünmekteyiz.

Referanslar

1. Wolfsen HC, et al. Complications of endoscopy of the upper gastrointestinal tract: A single-center experience. *Mayo Clin Proc.* 2004;79(10):1264-7.
2. Sieg A, Hachmoeller-Eisenbach U, Eisenbach T. Prospective evaluation of complications in outpatient GI endoscopy: a survey among German gastroenterologists. *Gastrointestinal Endoscopy.* 2001;53(6):620-7.
3. Kang DH, et al. Clinical outcomes of iatrogenic upper gastrointestinal endoscopic perforation: a 10-year study. *BMC Gastroenterology.* 2019;19(218):1-8.
4. Hasadia R, et al. Short- and long-term outcomes of surgical management of peptic ulcer complications in the era of proton pump inhibitors. *Eur J Trauma Emerg Surg.* 2018 ;44(5):795-801.
5. Song WC, Lv WW, Gao XZ. Iatrogenic gastrointestinal perforation following therapeutic endoscopic procedures: management and outcome. *J Coll Physicians Surg Pak.* 2017;27 (9): 563-5.
6. Paspatis GA, et al. Diagnosis and management of iatrogenic endoscopic perforations: European Society of Gastrointestinal Endoscopy (ESGE) Position Statement. *Endoscopy.* 2014; 46(8):693-711.
7. Clarke GA, et al. The indications, utilization and safety of gastrointestinal endoscopy in an extremely elderly patients cohort. *Endoscopy.* 2001;33:580-4.
8. Ilgar M, Elmalı M, Nural MS. The role of abdominal computed tomography in determining perforation findings and site in patients with gastrointestinal tract perforation. *Ulus Travma Acil Cerrahi Derg.* 2013;19 (1):33-40.
9. Kim SH, et al. Gastrointestinal tract perforation: MDCT findings according to the perforation sites. *Korean J Radiol.* 2009;10:63-70.
10. Singh JP, et al. Evolution of imaging for abdominal perforation. *Ann R Coll Surg Engl.* 2010;92:182-8
11. Imuta M, et al. Multidetector CT findings suggesting a perforation site in the gastrointestinal tract: analysis in surgically confirmed 155 patients. *Radiat Med.* 2007;25:113-8.
12. Hainaux B, et al. Accuracy of MDCT in predicting site of gastrointestinal tract perforation. *AJR Am J Roentgenol.* 2006;187:1179-83.
13. Tekin A. Hasta değerlendirilmesi, hasta eğitimi ve bilgilendirilmiş onam. Karahan Ö, Cingi A, editörler. *Gastrointestinal Sistem Endoskopisi.* Ankara: Pelin Ofset Tipo Matbaacılık ve Tic. Ltd. Şti; 2016. p. 41-4.