İstanbul Üniversitesi
Veteriner Fakültesi Dergisi

Journal of the Faculty of
Veterinary Medicine Istanbul University

İstanbul Üniv. Vet. Fak. Derg. / J. Fac. Vet. Med. Istanbul Univ., 41 (1), 92-98, 2015
doi: 10.16988/iuvfd.2015.89434

Araştırma Makalesi ***Research Article***

Gerze Horoz ve Tavuklarında Larynx, Trachea ve Syrinx'in Anatomik Yapısının Belirlenmesi[#]

Burcu ONUK[1], Murat KABAK[1], M. Yavuz GÜLBAHAR[2], Y. Betil KABAK[2], Beste DEMİRCİ[3], M. Önder KARAYİĞİT[4], M. Erdem GÜLTİKEN[1]*

[1]*Ondokuz Mayıs Üniversitesi, Veteriner Fakültesi, Anatomi Anabilim Dalı, Samsun, Türkiye*
[2]*Ondokuz Mayıs Üniversitesi, Veteriner Fakültesi, Patoloji Anabilim Dalı, Samsun, Türkiye*
[3]*Gıda, Tarım ve Hayvancılık İl Müdürlüğü, Samsun, Türkiye*
[4]*Erciyes Üniversitesi, Veteriner Fakültesi, Patoloji Anabilim Dalı, Kayseri, Türkiye*

****Sorumlu Yazar / Corresponding Author:***
Burcu ONUK
e-mail: burcuonuk@omu.edu.tr

Geliş Tarihi / Received:
27 June 2014

Kabul Tarihi / Accepted:
4 July 2014

Anahtar Kelimeler:
Gerze horoz, Gerze tavuk, larynx, trachea, syrinx

Key Words:
Gerze rooster, Gerze hens, larynx, trachea, syrinx

Özet

Çalışma materyalini Karadeniz Bölgesinde yer alan Sinop İli'nin Gerze İlçe'sine ait yerel bir ırk olan ve bu yörede ötüşüyle ve görünümüyle tanınan Gerze horozu ve tavuğu oluşurdu. Larynx, trachea ve syrinx'in incelendiği bu çalışmada 7 erkek ve 7 dişi olmak üzere toplam 14 hayvan kullanıldı. Larynx'in kıkırdaklarını tek olan cartilago cricoidea, cartilago procricoidea ve çift olan cartilago arytenoidea oluşturdu. Erkeklerdeki glottis genişliğinin (3,54±0,37) dişilerdekinden (1,35±0,42) fazla olduğu dikkat çekti. Dış larynx kasları m. cricohyoideus, m. cleidotrachealis ve m. tracheolateralis, iç larynx kasları ise m. dilator glottidis ve m. consrictor glottidis olarak belirlendi. Trachea 112-117 adet tam daire şeklindeki kıkırdak halkadan oluştu. Gerze horoz ve tavuklarında syrinx tracheobronchial tipti. Syrinx'in oluşumuna katılan cartt. tracheosyringeales'in 12-13 adet kıkırdak halkadan oluştuğu gözlendi. Bunlardan cranial'deki 8-9 adet kıkırdak halka tympanum'u oluşturdu. Diğerlerinin ise daha ince ve yassı olduğu ve membrana tympaniformis lateralis'in içinde gömülü olarak bulunduğu saptandı. Yandan kama biçiminde görünen pessulus, dorsal ve ventral'den ise ikizkenar üçgen şeklinde idi. Sonuç olarak, diğer kuş türleri ile farklılıkları bulunan Gerze horoz ve tavuğunun larynx, trachea ve syrinx'inin genel olarak evcil kanatlılarla benzerlik gösterdiği belirlendi.

Abstract

Characterization of Anatomical Structure of Larynx, Trachea and Syrinx in Gerze Hens and Rooster

A local race, Gerze rooster and hens living in Gerze district of Sinop province in the Black Sea Region, which are famous for its appearance and song constituted the material of this present study. A total of 14 mature animals, 7 males and 7 females were used in this study and larynx, trachea and syrinx of them were examined. The cartilagines (cartt.) laryngeales were formed by paired cartilago (cart.) arytenoidea, single cart. cricoidea and cart. procricoidea. It was noticed that the glottis width (3.54 ± 0.37) in males was larger than the glottis width in females (1.35 ± 0.42). External larynx muscles were identified as musculus (m.) cricohyoideus, m. cleidotrachealis m. tracheolateralis and internal larynx muscles were identified as m. dilator glottidis and m. consrictor glottidis. The trachea was formed by 112-117 full-circle-shaped cartilage rings. The syrinx was tracheobronchiale type in Gerze rooster and hens. The cartt. tracheosyringeales participating in the formation of syrinx was observed to be formed by 12-13 cartilage rings. Cranial 8-9 cartilage rings of cartt. tracheosyringeales formed tympanum. The others were detected to be thinner and flater and be embedded into the membrane tympaniformes laterales. The lateral view of pessulus was seen as wedge-shaped, the dorsal and ventral view was isosceles triangle. As a result, Gerze roosters and hens which are known as different from other bird species were similar to domesticated birds in means of larynx, trachea and syrinx structure.

[#] Ondokuz Mayıs Üniversitesi hayvan deneyleri yerel etik kurulu onayı (2008-49 numaralı) ile yapılan bu çalışma Ondokuz Mayıs Üniversitesi Proje Yönetim Ofisi; (PYO-VET-1901.09.003) tarafından desteklenmiştir ve 2010 yılında Afyon'da düzenlenen VI. Ulusal Veteriner Anatomi Kongresinde sözlü bildiri olarak sunulmuştur.

Giriş

Kanatlı hayvanlarda solunum sistemi fonksiyonel olarak oldukça kompleks bir yapıya sahiptir. Kuşlarda solunum organlarının yapısının türler arasındaki farklılıklarından dolayı ses değişik çıkmaktadır (Getty, 1975; Goller ve Suthers, 1996). Sadece melodik seslerin oluşumunu sağlayan syrinx'e bakılarak bile kanatlı hayvanlar sınıflandırılmaktadır (Griffiths, 1994). Günümüze kadar pek çok kanatlı türünde solunum sisteminin anatomik yapısı detaylı olarak incelenmiştir (Baumel ve ark., 1993; Cover, 1953; Çevik-Demirkan ve ark., 2007; Getty, 1975; Griffiths, 1994; Kabak ve ark., 2006; Onuk ve ark., 2010). Ülkemizin yerel tavuk ırklarından bir tanesi olan Gerze Tavuk ve Horozları 25668 sayılı resmi gazetede yayınlanan 2004/39 nolu tebligin ek: 19'a göre tescil edilmiş bir tavuk ırkıdır (Anonim, 2004). Yapılan literatür taramalarında bu tür ile ilgili hiçbir anatomik bilgiye rastlanılmamıştır. Bu çalışma ile Gerze tavuk ve horozlarında larynx, trachea ve syrinx'in anatomik yapısı detaylı bir şekilde ortaya konularak, cinsiyetler arasında bu organlarda olabilecek farklılıklar ve diğer kanatlı türleri ile olan farklılıklarının veya benzerliklerinin belirlenmesi amaçlanmıştır.

Gereç ve Yöntem

Bu çalışmada Sinop'un Gerze ilçesinden temin edilen toplam 14 adet (7 adet horoz, 7 adet tavuk) sağlıklı ve ergin Gerze horoz ve tavuğu kullanıldı. Gerze tavuk ve horozları, diazepam (Diazem-Deva) (2-4 mg/kg) ve ketamine HCl (Alfamine-Alsafan International, Holland) (20-60 mg/kg) kombinasyonunun intramusküler yolla verilmesiyle derin anestezi altına alındı (Taşbaş ve ark., 1994).

Makro-anatomik inceleme için beşer adet Gerze horoz ve tavuğu kullanıldı. Larynx, trachea ve syrinx kıkırdaklarının daha belirgin hale getirilmesi amacı ile, önce % 70'lik alkol içerisinde 2 saat, sonrasında distile su ile hazırlanmış % 1'lik methylen blue solüsyonu içerisinde 15 dakika bekletildi. Daha sonra larynx, trachea ve syrinx 1'er saat süreyle sırasıyla % 50'lik ve % 70'lik alkolde bırakıldı. Diseksiyonlar, Olympus SZ61 TRC marka stereomikroskop altında gerçekleştirildi ve fotoğraflar Olympus C–5060 marka dijital fotoğraf makinesi ile çekildi. Ölçümler Mituta Marka Dijital Kumpas ile yapıldı. İkişer adet Gerze horoz ve tavuğunun larynx ve syrinx'i normal doku prosedürlerinden geçirilerek parafinde bloklandı. Hazırlanan bloklardan 6 mikron (µ) kalınlığında kesitler alınarak Crossman'un üçlü boyama yöntemi (Crossman, 1937) ile boyandı.

Bulgular

Larynx Cranialis (Larynx)

Ağız boşluğunda, larynx'in caudal'inde belirgin bir tümsek biçimindeki mons laryngealis görüldü. Bu yapının dişide 4,6 ± 0,51 mm, erkekte 5,6 ± 0,76 mm uzunluğundaki sulcus laryngealis ile ikiye ayrıldığı belirlendi (Şekil 1A). İki erkek ve bir dişi hayvanda ise sulcus laryngealis'in içerisinde 8-11 adet papilla'ya rastlandı. Ayrıca mons laryngealis'in caudal'inde iki sıra halinde düzenli dizilim gösteren papilla sıralarından rostral'deki papilla sayısının 28-45, caudal'deki papilla sayısının ise 12-20 adet olduğu ve tüm papilla uçlarının caudal'e yöneldiği tespit edildi (Şekil 1A).

Larynx'in girişi olan glottis'in (Şekil 1A) rostrocaudal yönde her iki taraftan cart. arytenoidea (Şekil 1B-C) ile çevrelenmiş olduğu ve glottis uzunluğunun dişilerde 8,4 ± 1,1 mm, erkeklerde 9,9 ± 1,0 mm, genişliğinin ise dişilerde 1,35 ± 0,42, erkeklerde 3,54 ± 0,37 mm olduğu belirlendi. Glottis genişliğinin Gerze horozunda tavuklara oranla neredeyse iki kat fazla olması dikkati çekti. Glottis'in caudal'inde sulcus laryngealis'e yakın kısmında uçları caudal'e yönelmiş 3-5 adet papilla'ya rastlandı (Şekil 1A).

Larynx'in Kıkırdakları

Larynx'i çift olan cart. arytenoidea ile tek olan cart. cricoidea ve cart. procricoidea'nın oluşturduğu belirlendi (Şekil 1B). Larynx'in ventral ve caudodorsal çatısının tamamını şekillendiren cart. cricoidea, larynx'in en büyük kıkırdağıydı. Bu kıkırdağın proc. rostralis, corpus ve ala olmak üzere üç parçadan oluştuğu görüldü (Şekil 1B-C). Rostral ucu sivri ve üçgen şeklinde olan cart. cricoidea'nın rostro-caudal uzunluğu 14-15 mm, latero-medial uzunluğu 20-22 mm olarak ölçüldü. Bu kıkırdağın caudal'e yönelen uçları dorsal'e doğru birbirlerine yaklaşarak ince ve yassı olan ala'yı (cart. cricoidea dorsalis) oluşturmaktaydı. Cartilago cricoidea'nın corpus'unun median'ında dorsal'e doğru bombeleşmiş bir çıkıntı şeklinde crista ventralis'in varlığı belirlendi (Şekil 1D). Aynı kıkırdağın trachea'ya bağlantısının lig. tracheocricoideum ile gerçekleştiği görüldü. Cartilago cricoidea'nın sağ ve sol ala'larının median'da bıraktığı boşlukta larynx'in en küçük kıkırdağı olan cart. procricoidea'nın bulunduğu görüldü (Şekil 1B). Bu kıkırdağın cart. cricoidea'ya lig. procricocricoideum ile bağlandığı tespit edildi. Cartilago procricoidea'nın corpus'unun dorsal'den cart. cricoidea'nın ala'ları tarafından örtüldüğü, caput'unun ise cart. arytenoidea'nın proc. caudalis'i ile sıkıca eklemleştiği (art. procricoarytenoidea) ve bir sapanı

andırdığı görüldü (Şekil 1B). Cartilago procricoidea'nın corpus'unun uzunluğu yaklaşık olarak 3,5-4 mm olarak ölçüldü. Çift olan cart. arytenoidea'nın her bir kıkırdağının corpus, proc. rostralis ve proc. caudalis'den meydana geldiği belirlendi (Şekil 1B-C-D). Sağlı sollu cart. arytenoidea'nın corpusu'nun caudal'de lig. interarytenoideum caudale tarafından köprülendiği gözlendi.

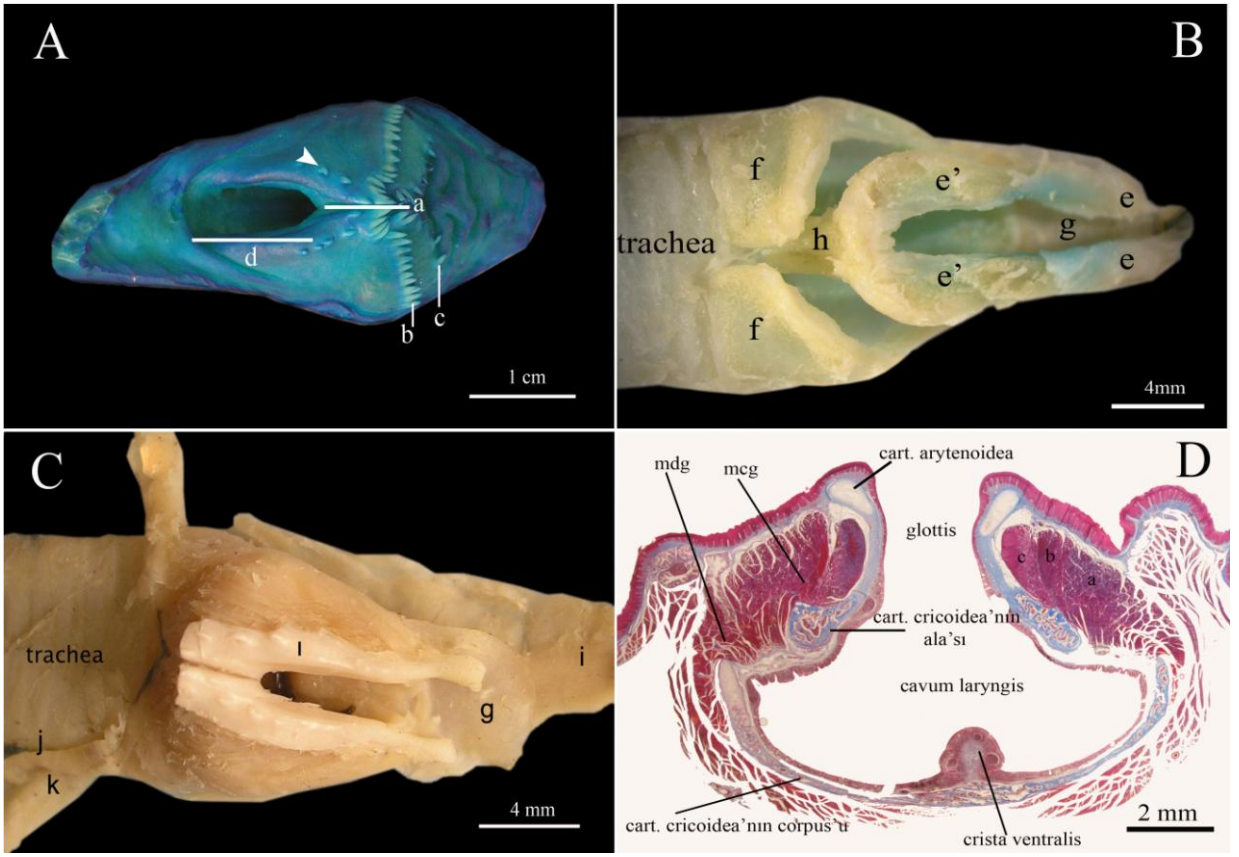

Şekil 1. Mons laryngealis'in dorsal görünümü(A); Larynx cranialis'in kıkırdaklarının dorsal görünümü(B); Larynx'in kıkırdak ve kaslarının dorsal'den görünümü (C); Larynx'in transversal kesiti (D).

a: sulcus laryngealis, b: mons laryngealis'teki rostrotransversal papilla sırası, c: mons laryngealis'teki caudotransversal papilla sırası, d: glottis, e: cartilago arytenoidea'nın proc. rostralis'i, e': cartilago arytenoidea'nın proc. caudalis'i, f:cartilago cricoidea'nın ala'sı, g: cartilago cricoidea'nın proc. rostralis'i, h: cartilago procricoidea; ı: cart. arytenoidea; i: m. cricohyoideus, j: m. tracheolateralis, k: m. sternotrachealis, mdg: m. dilator glottidis, mcg: m. constrictor glottidis, mcg-a: lateral kısım, mcg-b: central kısım, mcg-c: medial kısım, ok başı: glottis'in caudal'indeki papilla sırası.

Figure 1. Dorsal view of the mons laryngealis (A); Dorsal view of the cartilagea laryngeales (B); Dorsal view of the cartilagea laryngeales and musculi laryngeales (C); Transversal section of the larynx (D).

a: sulcus laryngealis, b: rostrotransversal direction papillae row in the mons laryngealis, c: caudotransversal direction papillae row in the mons laryngealis, d: glottis, e: proc. rostralis of the cartilago arytenoidea, e': proc. caudalis of the cartilago arytenoidea, f: ala of the cartilago cricoidea, g: proc. rostralis of the cartilago cricoidea, h: cartilago procricoidea, ı: cart. arytenoidea, i: m. cricohyoideus, j: m. tracheolateralis, k: m. sternotrachealis, mdg: m. dilator glottidis, mcg: m. constrictor glottidis, mcg-a: lateral part, mcg-b: central part, mcg-c: medial part, ok başı: papilla row of the caudal part of glottis.

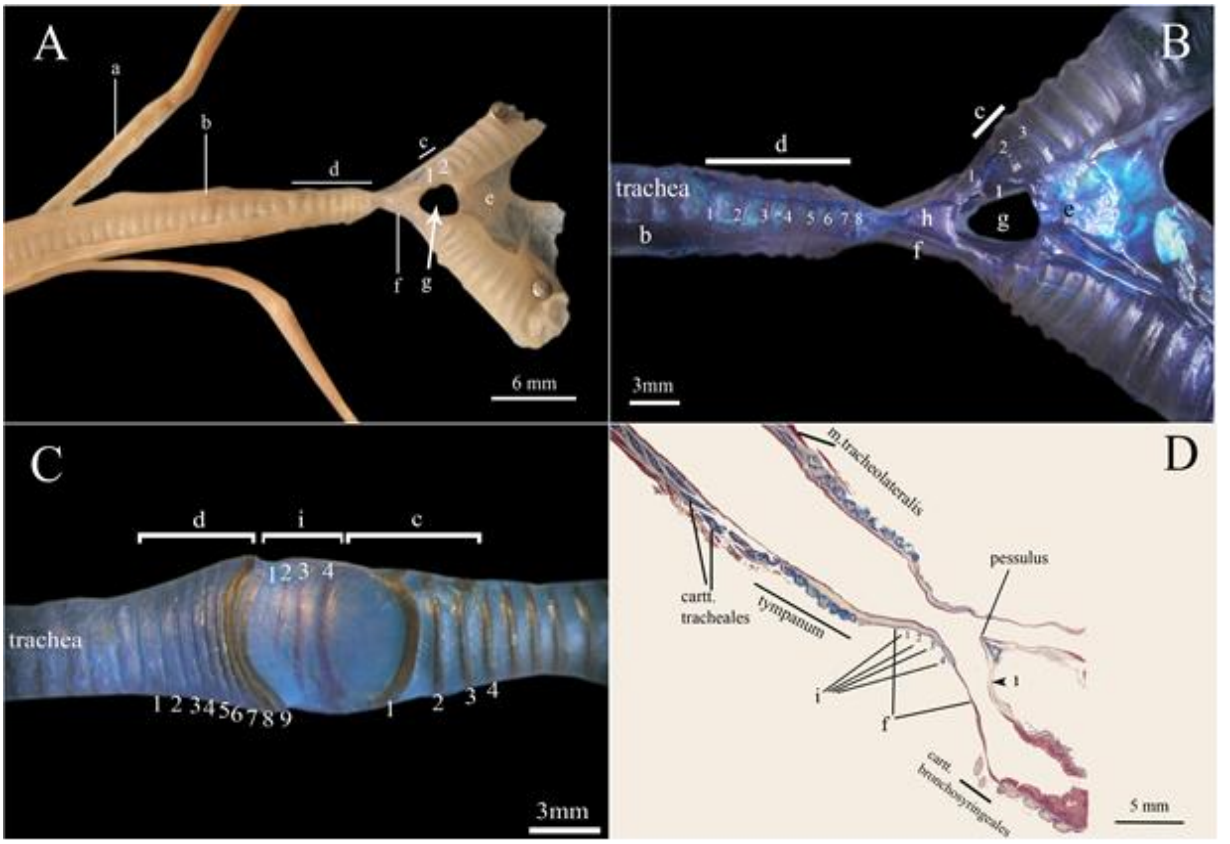

Şekil 2. Trachea'nın dış kasları (A); Syrinx'in dorsal görünümü (B); Syrinx'in lateral görünümü (C); Syrinx'in horizontal kesiti (D).

a: m. cleidotrachealis, b: m. tracheolateralis, c: cartt.bronchosyringeales, d: tympanum, e: lig. İnterbronchiale, f: memb. tympaniformis lateralis, g: for. İnterbronchiale, h: pessulus, ı: memb. tympaniformis medialis, i: cartt. tracheosyringealis: son 4 adet kıkırdak.

Figure 2. Extrinsic muscles of trachea (A); Dorsal view of the syrinx (B); Lateral view of the syrinx (C); Horizontal section of the syrinx (D).

a: m. cleidotrachealis, b: m. tracheolateralis, c: cartt.bronchosyringeales, d: tympanum, e: lig. interbronchiale, f: memb. tympaniformis lateralis, g: for. interbronchiale, h: pessulus, ı: memb. tympaniformis medialis, i: cartt. tracheosyringealis: the last four number cartilage.

Larynx'in Kasları

Dış larynx kasları m. cricohyoideus (Şekil 1C), m. cleidotrachealis (Şekil 2A) ve m. tracheolateralis (Şekil 1C, Şekil 2A-B), iç larynx kasları ise m. dilator glottidis (Şekil 1D) ve m. consrictor glottidis (Şekil 1C-D) olarak belirlendi. Musculus cricohyoideus sadece larynx'in dış kası olmasına rağmen m. cleidotrachealis'in ve m. tracheolateralis aynı zamanda trachea'nında kasıydı. Musculus cricohyoideus'un os hyoideum'dan orijin aldığı ve sağlı sollu iki kas bandı şeklinde cart. cricoidea'nın corpus'unun ventral'ine bağlandığı belirlendi. Larynx'in iç kaslarından olan m. dilator glottidis ve m. consrictor glottidis, cart. cricoidea ve cart. arytenoidea arasında bulunmaktaydı. Musculus dilator glottidis'in, cart. cricoidea'nın corpus'unun lateral'inden orijin alarak cart. arytenoidea'nın proc. caudalis'inin lateral yüzüne bağlandığı görüldü. Musculus consrictor glottidis'in, m. dilator glottidis'in ventral'inde yer aldığı ve kas liflerinin seyrine göre lateral, central ve medial olmak üzere üç farklı kısımdan oluştuğu saptandı (Şekil 1D). Lateral kısmı oluşturan kas lifleri ile central kısmın kas liflerinin, cart. cricoidea'nın ala'sının dorsal'ine, medial kısmın kas liflerinin ise cart.

cricoidea ile cart. arytenoidea'nın corpus'larına bağlandığı belirlendi.

Trachea

Larynx'in caudal'inden başlayan trachea, 112-117 adet tam daire şeklindeki kıkırdak halkadan oluşmaktaydı. Median hat üzerinde esophagus'un ventral'ine bağlanan trachea'nın basis cordis'in cranial'inde iki bronchus primarius'a ayrıldığı gözlendi. Trachea'nın hareketini sağlayan kaslar m. sternotrachealis, m. cleidotrachealis ve m. tracheolateralis olarak belirlendi. Musculus sternotrachealis'in lifleri sternum'un crista sterni'sinden orijin alarak ilk trachea halkasının ventral'ine bağlanmaktaydı. Trachea'nın her iki kenarı boyunca lateral'de seyreden m. tracheolateralis'in, larynx'in cart. cricoidea'sından başlangıç alıp iki tarafta da tympanum'un başlangıcında dar bir tendo ile sonlandığı gözlendi (Şekil 2 A-B). Trachea'nın bahsedilen kasları trachea'nın hareketinin yanında syrinx'in de dolaylı olarak hareketini sağladığı için syrinx'in extrinsik kasları olarak da tanımlandı.

Larynx Caudalis (Syrinx)

Syrinx (Şekil 2 B-C-D), kalbin basis'i üzerinde, ilk thoracal omur hizasında yer almaktaydı. Trachea'nın son kısmı ile bronchus primarius'un ilk kısmı tarafından meydana gelen syrinx'in tracheobronchial tip olduğu görüldü. Syrinx'i oluşturan cartt. syringeales'in, cartt. tracheosyringeales, pessulus ve cartt. bronchosyringeales olmak üzere üç farklı kıkırdaktan oluştuğu saptandı (Şekil 2). Cartilagines tracheosyringeales'in yaklaşık olarak 12-13 adet kıkırdaktan oluştuğu belirlendi (Şekil 2 C). Bunlardan cranial'deki ilk 8-9 adet tam halka şeklindeki kıkırdağın tympanum'u oluşturduğu belirlendi (Şekil 2 B-C-D). Diğer 4-5 adet "C" şeklindeki kıkırdak halka ise daha ince ve yassı olduğu ve membrana tympaniformis lateralis'in içinde yer aldığı belirlendi (Şekil 2 C-D). Yandan kama biçiminde görünen pessulus, dorsal ve ventral'den ise ikizkenar üçgen şeklinde olup, tympanum'un caudomedial'inde yer almaktaydı (Şekil 2 B-D). Pessulus, dişi hayvanlarda ortalama 6,64 ± 0,16 mm boyunda, 1,33 ± 0,15 mm eninde ve 3,09 ± 0,07 mm yüksekliğinde, erkek hayvanda ise 7,22 ± 0,34 mm boyunda, 1,55 ±0,3 mm eninde ve 3,2 ± 0,21 mm yüksekliğinde ölçüldü. Sağda ve solda 14'er adet kıkırdak halkadan oluşan bronchus principalis'lerin ilk 2-4 adeti cartt. bronchosyringeales'leri oluşturdu (Şekil 2). Cartilagines bronchosyringeales'in son kıkırdak halkasından sonra bronchus principalis'leri birbirine bağlayan lig. interbronchiale'nin varlığı belirlendi (Şekil 2 A-B). Cranial'den pessulus, lateral'den memb. tympaniformis medialis, caudal'den ise lig. interbronchiale'nin sınırlandırdığı for. interbronchiale mevcuttu (Şekil 2 A-B).

Membrana tympaniformis lateralis'in, tympanum'un caudal'inden başladığı ve ilk cart. bronchosyringealis arasında uzandığı belirlendi (Şekil 2 A-D). Syrinx'in ikinci membranı olan memb. tympaniformis medialis'in ise pessulus ile lig. interbronchiale arasında bulunduğu belirlendi. Vibrasyonu şekillendiren bu kısım oldukça kısaydı. Gerze horoz ve tavuğunun syrinx'inde intrinsic syringeal kaslara rastlanılmadı.

Tartışma

Mons laryngealis'in aboral'inde iki sıra halinde düzenli dizilim gösteren, alınan besin maddelerinin esophagus'a aktarımına yardımcı olan oral ve aboral konumlu transversal papilla sıralarının varlığı ve bu papillaların sayıları literatüre benzerdi (Çevik-Demirkan ve ark., 2007; Kabak ve ark., 2006; Taşbaş ve ark., 1994). Onuk ve ark. (2010) kazda, Çevik-Demirkan ve ark. (2007) Japon bıldırcınında bahsedilen papillaların dışında glottis'in her iki kenarında 6-7 adet uçları dorsal'e dönük olarak görülen papilla sırasından bahsetmişlerdir. Yapılan çalışmada da bu papillalara benzer papillaya rastlanmış ancak papillaların konumunun daha caudal'de bulunduğu görülmüştür.

Literatürde (Kabak ve ark., 2006; Taşbaş ve ark., 1994) larynx'in girişi olan glottis'in uzunluğu ve genişliğinin türler arasında farklılıklar gösterdiği bildirilmiştir. Bu çalışmada glottis'in uzunluğu ve genişliği ölçülmüş ve glottis genişliğinin Gerze horozunda, tavuklara oranla yaklaşık iki kat fazla olduğu saptanmıştır. Glottis genişliğindeki cinseyete bağlı bu oransal farklılığa başka bir kaynakta rastlanılmamıştır. Yapılan çalışmada erkek hayvanlardaki glottis değerlerinin denizli horozu (Taşbaş ve ark., 1994) ile oldukça yakın olduğu görülmüştür. Daley ve Goller (2004) melodik seslerin oluşumunda az da olsa üst solunum yollarının etkisinin olduğunu bildirmektedir. Kabak ve ark. (2006), ise glottis'in uzun ve geniş olmasının inspirasyonda alınan hava miktarını arttıracağını dolayısıyla daha uzun bir ötüşün gerçekleşebileceğinden bahsetmektedir. Ötüşü ile ünlü Gerze horozunun Gerze tavuğuna oranla glottis'inin genişliğinin fazla olması ve bu değerin Denizli horozu'na yakın olması bu görüşleri destekler niteliktedir.

Larynx'in iskeletinin tavukta (Nickel ve ark., 1977) hindide (Cover, 1953), ve penguen'de (Taşbaş ve ark.,

1986) tek olan cart. cricoidea ve çift olan cart. arytenoidea'dan oluştuğu bildirilmiştir. Bazı literatürde (Baumel ve ark., 1993; Getty, 1975; Kabak ve ark., 2006; King ve Mclelland, 1984) cart. cricoidea'nın ala'larının arasında ergin hayvanlarda kemikleşmiş çomak şeklindeki cart. procricoidea'dan da söz edilmektedir. Yapılan çalışmada cart. cricoidea'nın sağ ve sol taraftaki ala'sının arasında larynx'in en küçük kıkırdağı olan cart. procricoidea'nın varlığı belirlendi. Ancak bu kıkırdağın cart. cricoidea'ya sadece lig. procricocricoideum ile bağlandığı ve cart. cricoidea'nın ala'ları tarafından iyice örtüldüğü görüldü. Cartilago procricoidea'nın caput'unun cartilago arytenoidea'nın proc. caudalis'i ile sıkıca eklemleşdiği (art. procricoarytenoidea) ve bu eklemleşmenin bir sapana benzediği belirlendi.

Literatürde (Baumel ve ark., 1993; Getty, 1975; Kabak ve ark., 2006; Nickel ve ark., 1977; Onuk ve ark., 2010; Taşbaş ve ark., 1986) ergin kanatlıların cart. cricoidea'sındaki kemikleşen bölgeler hakkında farklı ifadeler bulunmaktadır. Bu çalışmalardan bazılarında (Baumel ve ark., 1993; Getty, 1975; Taşbaş ve ark., 1986) bahsedilen kıkırdağın sadece corpus'unun, bazılarında (Kabak ve ark., 2006; Nickel ve ark., 1977; Onuk ve ark., 2010) ise yapılan çalışmaya benzer olarak kıkırdağın tamamının kemikleştiği bildirilmiştir. Cartilago cricoidea'nın corpus'unun iç ve median'ında kemiksel bir çıkıntı şeklinde crista ventralis'in varlığı literatür ile uyumludur (Baumel ve ark., 1993; Öcal ve Erden, 2002; Taşbaş ve ark., 1994). Kanatlılarda larynx kasları iç ve dış kaslar olarak ikiye ayrılmış fakat dış kasların sayı ve isimlendirilmesinde farklı ifadeler kullanılmıştır (Getty, 1975; Kabak ve ark., 2006; Nickel ve ark., 1977; Öcal ve Erden, 2002; Taşbaş ve ark., 1994). Yapılan çalışmada kasların origo ve insertio'suna bakıldığında Onuk ve ark. (2010)'nın kazda bildirdikleriyle uyumlu olduğu görülmüştür

Yapılan çalışmada trachea'nın kıkırdak halka sayısının 112-117 adet olduğu ve kıkırdak halkaların dorsal ve ventral'indeki boğumlanmaların varlığı literatüre (Cover, 1953; Getty, 1975; Kabak ve ark., 2006; King ve Mclelland, 1984; Taşbaş ve ark., 1994) benzerdi.

Birçok kanatlıda (İnce ve ark., 2012; Nickel ve ark., 1977; Taşbaş ve ark., 1994; Yıldız ve ark., 2003; Yılmaz ve ark., 2012) bildirildiği gibi Gerze horoz ve tavuğununda syrinx'in tracheobronchial tipte olduğu belirlenmiştir. Syrinx'in cartt. tracheosyringeales, pessulus ve cartt. bronchosyringeales olarak ifade edilen kıkırdaklardan oluşması literatürlere (Baumel ve ark., 1993; İnce ve ark., 2012) benzerdir. Kanatlı türleri arasında farklılık gösteren tympanum'u şekillendiren tracheal halka sayısının, tavukgillerde (Getty, 1975) 3-4, Japon bıldırcınında (Çevik-Demirkan ve ark., 2007) 2, Denizli horozunda (Taşbaş ve ark., 1994) 4, kızıl şahinde (Kabak ve ark., 2006) ve deve kuşunda (Yıldız ve ark., 2003) 3 adet olduğu bildirilmektedir. Kazda (Onuk ve ark., 2010) ise tympanum'un sadece ilk iki kıkırdak halkasının belirgin, sonraki kıkırdak halkaların ise tamamen kemikleşmiş bir yapıda olduğu ifade edilmiştir. Yapılan çalışmada cartt. tracheosyringealis'in yaklaşık olarak 12-13 adet kıkırdaktan oluştuğu ve bunlardan en cranialdeki 8-9 adet kıkırdağın tympanum'u oluşturduğu belirlendi.

Pessulus'un güvercin (King ve Mclelland, 1984; Warner, 1972) ve devekuşu (Yıldız ve ark., 2003) gibi türlerde bağ doku, tavukta (Getty, 1975; King ve Mclelland, 1984; Nickel ve ark., 1977) ve baykuşta (Griffiths, 1994) kıkırdak, ötücü kuşlarda (Çevik-Demirkan ve ark., 2007; Frank ve ark., 2007; Taşbaş ve ark., 1994) iyi gelişmiş ve kemik yapısında olduğu bildirilmektedir. Penguen (Taşbaş ve ark., 1986) ve tarla kuşu (King ve Mclelland, 1984) ile pelikan, karabatak, dalgıç kuşu ve kivi kuşunda (Griffiths, 1994) ise bu yapının bulunmadığı bildirilmektedir. Şekil itibariyle Japon bıldırcınında (Çevik-Demirkan ve ark., 2007) yarı prizma, erkek ördekte (Frank ve ark., 2007) uzunlamasına oval olan pessulus'un, Gerze horoz ve tavuğunda evcil kanatlılarda (Getty, 1975; King ve Mclelland, 1984; Taşbaş ve ark., 1994; Yılmaz ve ark., 2012) bildirildiği gibi kama şeklinde olduğu gözlendi.

Sesin oluşumunda rol alan membrana tympaniformis medialis'in literatürde (Getty, 1975; Griffiths, 1994; Kabak ve ark., 2006; Taşbaş ve ark., 1994) bildirildiği gibi pessulus ile lig. interbronchiale arasında yer aldığı belirlendi. Membrana tympaniformis lateralis'in tympanum'dan başlayarak, birinci cart. bronchosyringealis'e bağlanması literatürlere (Baumel ve ark., 1993; Çevik-Demirkan ve ark., 2007; Getty, 1975; Nickel ve ark., 1977; Yıldız ve ark., 2003) benzer iken, aynı membranın pessulus'la bağlantısının bulunmaması kazda (Onuk ve ark., 2010) bildirilenle uyumludur.

Bu çalışmayla Türkiye'nin yerel bir ırkı olan Gerze horozu ve tavuğu larynx, trachea ve syrinx yönünden karşılaştırılmış ve diğer kanatlı türleriyle farklılıkları ve benzerlikleri ortaya konmuştur. Gerze horozu ve tavuğunda glottis genişliğindeki farklılıktan başka herhangi bir sexual dimorfizme bu çalışmada rastlanılmamıştır.

KAYNAKLAR

Anonim, 2004. Resmi Gazete (25668 sayılı resmi gazetede yayınlanan tescil 2004/39 nolu tebliğin ek: 19).

Baumel, J.J., King, A.S., Breazile, J.E., Evans, H.E., Vanden Berge, J.C., 1993. Nomina Anatomica Avium. Publications of The Nuttall Ornithological Club No:23, Cambridge.

Cover, M.S., 1953. Gross and microscobic anatomy of the respiratory system of the turkey. II. The larynx, trachea, syrinx, bronchi and lungs. American Journal of Veterinary Research 14, 230-238.

Crossman, G., 1937. A modification of Mallory's connective tissue stain with a discussion of the principles involved. The Anatomical Record 69, 33-34.

Çevik-Demirkan, A., Hazıroğlu, R.M., Kürtül, I., 2007. Gross morphological and histological features of larynx, trachea and syrinx in Japanese quail. Anatomia Histologia Embryologia 36, 215-219.

Daley, M., Goller, F., 2004. Tracheal lenght changes during zebra finch song and their possible role in upper vocal tract filtering. Journal of Neurobiology 59, 319-330.

Frank, T., Probst, A., König, H.E., Walter, I., 2007. The syrinx of the male mallard (anas platyrhynchos) special anatomical features. Anatomia Histologia Embryologia 36, 121-126.

Getty, R., 1975. Sisson and Grossman's the Anatomy of the Domestic Animals, 5th edn, Vol. 1,2. New York: W.B. Saunders Company.

Goller, F., Suthers, R.A., 1996. Role of syringeal muscles in gating airflow and sound production in singing Brown thrashers. Journal of Neurophysiology 75, 867-876.

Griffiths, C.S., 1994. Monophyly of the Falciformes based on syringeal morphology. The Auk 111, 787-805.

İnce, N.G., Pazvant, G., Alpak, H., 2012. Anatomical features of the syrinx in sea gulls**.** Ankara Üniversitesi Veteriner Fakültesi Dergisi 59, 1-3.

Kabak, M., Hazıroğlu, R.M., Orhan, I.O., 2006. The gross anatomy of larynx, trachea and syrinx in the long-legged buzzard (Buteo rufinus). Anatomia Histologia Embryologia 36, 27-32.

King, A.S., Mclelland, J., 1984. Respiratory System. In: Birds their structure and function, Second ed., Bailiere Tindall, England, 110-144.

Nickel, R., Schummer, A., Seiferle, E., 1977. Anatomy of the Domestic Birds. Verlg Paul Parey, Berlin- Hamburg, pp. 65-70.

Onuk, B., Hazıroğlu, R.M., Kabak, M., 2010: The Gross anatomy of the larynx, trachea and syrinx in goose (Anser anser domesticus): Bronchi and sacci pneumatici. Kafkas Üniversitesi Veteriner Fakültesi Dergisi 16, 443-450.

Öcal, K., Erden, H., 2002. Solunum sistemi. Evcil Kuşların Anatomisi'nde, Birinci baskı Editör(ler), Dursun, N. Medisan Yayınevi, Ankara. pp. 91-102

Taşbaş, M., Hazıroğlu, R.M., Çakır, A., Özer, M., 1994. Denizli horozunun solunum sisteminin morfolojisi II. Larynx, trachea, syrinx. Ankara Üniversitesi Veteriner Fakültesi Dergisi 41, 135-153.

Taşbaş, M., Özcan, Z., Hazıroğlu, R.M., 1986. Penguen dili ve ön solunum yollarının (larynx cranialis, trachea, syrinx) anatomik ve histolojik yapısı üzerinde bir çalışma. Ankara Üniversitesi Veteriner Fakültesi Dergisi 33, 240-261.

Warner, R.W., 1972. The Syrinx in Family Columbidea. Journal of Zoology 166, 385-390.

Yıldız, B., Bahadır, A., Akkoç, A., 2003. A Study on the morpholojical structure of syrinx in ostriches (Struthio camelus). Anatomia Histologia Embryologia 32, 187-191.

Yılmaz, B., Yılmaz, R., Arıcan, İ., Yıldız, H., 2012: Anatomical structure of the syrinx in the mallard (*Anas platyrhynchos*). Harran Üniversitesi Veteriner Fakültesi 1, 111-116.