Eurasian Journal
of Veterinary Sciences

www.eurasianjvetsci.org

RESEARCH ARTICLE

Farklı oranda aspir yağı (*Chartamus tinctorius L.*) ilavesinin japon bıldırcınlarında (*Coturnix coturnix Japonica*) glandula uropygialis üzerine etkisinin morfometrik, histometrik ve histomorfolojik olarak incelenmesi

İsmail Demircioğlu[1*], Bestami Yılmaz[1], Kürşat Filikçi[2], Gülşah Güngören[3],Faruk Bozkaya[4]

[1]Harran Üniversitesi Veteriner Fakültesi Anatomi Anabilim Dalı, Şanlıurfa, Türkiye
[2]Ankara Üniversitesi Veteriner Fakültesi Patoloji Anabilim Dalı, Ankara, Türkiye
[3]Harran Üniversitesi Veteriner Fakültesi Zootekni Anabilim Dalı, Şanlıurfa, Türkiye
[4]Harran Üniversitesi Veteriner Fakültesi Genetik Anabilim Dalı, Şanlıurfa, Türkiye

Geliş:03.09.2019, Kabul: 20.01.2020
*idemircioglu@harran.edu.tr

Morphometric, histometric and histomorphological investigation of the effects of different ratios safflower (*Chartamus tinctorius L.*) oil supplements on glandula uropygialis in Japanese quails (*Coturnix coturnix Japonica*)

Eurasian J Vet Sci, 2020, 36, 1, 42-47
DOI: 10.15312/EurasianJVetSci.2020.258

Öz

Amaç: Bu çalışmada, Japon bıldırcınlarının (*Coturnix coturnix Japonica*) rasyonlarına farklı oranlarda ilave edilen aspir yağının glandula uropygialis'in morfometrik, histometrik ve histomorfolojik özellikleri üzerine etkisinin araştırılması amaçlanmıştır.

Gereç ve Yöntem: Çalışmada rasyonlarına farklı oranda aspir yağı ilavesi yapılan 40 adet günlük Japon bıldırcını kullanıldı. Bıldırcınlar her grupta 10 adet (5 dişi, 5 erkek) olacak şekilde dört gruba ayrıldı. Bıldırcınlar altı haftalık süre boyunca %21 ham protein içeren ve 3100 Kcal metabolik enerjiye sahip temel rasyon ile beslendi. Kontrol grubuna temel rasyon (%0 aspir yağı) verilirken diğer üç gruba farklı düzeyde (%0.1, %0.2 ve %0.3) aspir yağı ilave edildi. 42. gün sonunda kesimi yapılan bıldırcınların glandula uropygialis'leri diseke edilerek morfometrik ölçümleri yapmak için gövdeden ayrıldı. Daha sonra histolojik incelemeler ve histometrik ölçümler amacıyla rutin doku takibinin ardından Hematoksilen-Eozin ve Sudan Black ile boyandı.

Bulgular: Elde edilen veriler incelendiğinde aspir yağının gruplar arasında; papilla uzunluğu, sol lob uzunluğu, bez ağırlığı, relatif bez ağırlığı, glikojen bölgesi kalınlığı ($p<0.05$) ve sağ lob uzunluğu ($p<0.01$) üzerine etkisinin önemli olduğu belirlendi. Cinsiyetler arasında ise papilla uzunluğu, yağ bölgesi bez duvar kalınlığı ($p<0.05$) ve canlı ağırlık ($p<0.001$) üzerine etkisinin önemli olduğu belirlendi.

Öneri: Sonuç olarak, lipid metabolizması üzerine etkili olan aspir yağının japon bıldırcınlarında glandula uropygialis'in morfometrik parametreleri üzerine önemli etkilerini bulunmuştur. Fakat daha uzun süre beslenilmesi halinde, gruplar ve cinsiyetler üzerine daha etkili sonuçlar çıkabileceği düşünülmektedir

Anahtar kelimeler: Glandula uropygialis, aspir yağı, histomorfoloji, bıldırcın

Abstract

Aim: The purpose of this studywas to investigate the effect of safflower oil added to the diet of Japanese quails (*Coturnix coturnix japonica*) on the morphometric, histometric and histomorphological featuresof glandula uropygialis.

Materials and Methods: Daily rations of 40 Japanese quail were prepared supplementing with different levels of safflower oil. The quails were allocated to 4 experimental groups each consisting of 10 individuals (5 male and 5 female). All groups were fed with isoenergic ration containing 21% crude protein and 3100 kCal metabolic energy during six weeks. The control group consumed the basic ration (0% safflower oil) while experimental groups were fed with rations containing three different levels (0.1%, 0.2% and 0.3%) of safflower. Quails were slaughtered on 42nd day of the experiment and their glandula uropygialis were separated from the body to make morphometric measurements. Routine tissue processing was performed for histometric examination, then the tissues were stained with Haematoxylin-Eosin and Sudan Black.

Results: The results indicated that safflower oil supplementatio had a significant effect on papillary length, left lobe length, glandular weight, relative glandular weight, glycogen region thickness($p<0.05$) and right lobe length with ($p<0.01$). Significant differences were also observed between males and females in papillary length, wall thickness of glandular fat region ($p<0.05$) and live weight ($p<0.001$).

Conclusion: As a result we suggested that safflower oil which is effective on lipid metabolism had significant impacts on the morphometric parameters of glandula uropygialis in Japanese quails. Further studies are necessary in order to assess the long term effect of safflower supplementation on the morphometry of glandula uropygialis in Japanese quails.

Keywords: Glandula uropygialis, safflower oil, histomorphology, quail

Giriş

Kanatlı rasyonlarında yemden yararlanmayı arttırmak, yemlere tat ve aroma katmak amacıyla tıbbi aromatik bitkiler sıklıkla kullanılmaktadır (Tuncer 2007). Tıbbi aromatik bitkilerden biri olan aspir (*Chartamus tinctorius L.*), %20-40 arasında yağ içeriğine sahip bir yağlı tohum bitkisidir (Coşge ve ark 2007, Sabzalian ve ark 2008). Aspir'in tarihçesi oldukça eskiye dayanır (M.Ö. 4500), o yıllarda Mısır, Fas, Çin ve Hindistan'da kumaş boyası olarak kullanılmış (Dajue ve Mündel 1996), sonrasında yağından ve farklı özelliklerinden yararlanmak için sıklıkla yetiştiriciliği yapılır hale gelmiştir. Aspirde bulunan yağ içeriği bileşimini, %96-99'unu oleik, linoleik, stearik ve palmitik yağ asitleri oluşturmaktadır (Coşge ver ark 2007, Sabzalian ve ark 2008). Aspirde bulunan bu yağ asitlerinin lipid metabolizmasında etkili olduğu bilinmektedir. Kanatlı rasyonlarına ilave edilen aspir yağının, yumurtada doymamış yağ asidi içeriğini arttırdığı, karaciğer trigliserid ve serum kolesterol seviyesini azalttığı bilinmektedir (An ve ark 1997, Özek 2016).

Bıldırcın yetiştiriciliği Türkiye'de 1970'li yıllarda başlamış olup; düşük yem tüketimi, jenerasyon aralığının kısa olması, erken cinsel olgunluğa ve kesim ağırlığına ulaşması gibi özelliklerinden dolayı kanatlı sektöründe önemli yere sahiptir. Bıldırcınlar bu özelliklerinden dolayı bilimsel çalışmalarda deney hayvanı olarak da sıklıkla tercih edilmektedir (Ergün ve ark 2011).

Glandula uropygialis kuyruğun dorsalinde, deri altında bulunan yağ sentezi yapan bir deri bezidir (Gezici 2002). Bezi oluşturan lobların, lumenlerinin çevresi çok katlı epitel ile döşenmiş tubuluslardan oluşmaktadır. Tubulusların alt kısmı yağ bölgesi, üst kısmı ise glikojen bölgesi olarak tanımlanmaktadır (Kolattukudy 1981, King ve McLealland 1984). Tubul lumeninde salgılanan içerikte nötral yağlar, serbest yağ asitleri ve fosfolipidlerin bulunduğu bildirilmektedir (Kelek ve Çınar 2009).

Aspir yağının kanatlı rasyonlarına ilavesi sonucunda yumurta sarısı kolesterolü, yumurta sarısı yağ asitleri ve metabolizması üzerine etkisi olduğunun bilinmesi, kanatlılarda yağ sentezinde görevli olan uropygial bez üzerindeki etkili olup olmadığı sorusunu akla getirmiştir. Bu doğrultuda yapılan bu çalışma, kuluçkadan itibaren altı hafta süresince rasyonlarına farklı oranda aspir yağı (%0.1, %0.2 ve %0.3) ilave edilen Japon bıldırcınlarının, aspir yağının uropygial bez üzerindeki etkilerini morfometrik, histometrik ve histomorfolojik olarak araştırılması amacıyla gerçekleştirildi.

Gereç ve Yöntem

Çalışmada 40 adet (20 erkek, 20 dişi) Japon bıldırcınına (*Coturnix coturnix japonica*) ait uropygial bez kullanıldı. Hayvanlar her grupta 10 bıldırcın (5 dişi, 5 erkek) olacak şekilde kontrol, I. grup (%0.1 aspir ilavesi), II. grup (%0.2 aspir ilavesi) ve III. grup (%0.3 aspir ilavesi) olmak üzere dört gruba ayrıldı. Bıldırcınlar altı haftalık süreçte %23 ham protein içeren temel rasyon ile beslendi. Temel rasyona dört farklı düzeyde (%0, %0.1, %0.2 ve %0.3) aspir yağı ilavesi yapıldı.

Altı haftalık beslemenin sonucunda ötenazileri yapılan bıldırcınların, uropygial bezleri diseke edilerek gövdeden ayrıldı. Bezlere ait ağırlıklar alındıktan sonra stereomikroskop (Olympus-SZX7, Olympus Opticalco, Japan) altında incelemeleri yapıldı ve beze ait morfometrik veriler dijital kumpas (Mitutuyo Corporation, Japan) kullanılarak alındı.

Ölçümleri alınan bezler histolojik ve histometrik inceleme amacıyla %10'luk nötral formaldehit içerisinde tespit olduktan sonra trimlenerek kasetlere yerleştirildi ve bunu takiben akar su'da 12 saat boyunca yıkandı ve dokular rutin doku takip cihazına (Leica TP1020) alınarak, parafinde bloklandı (ThermoElectron Corp. Shandon Histocentre 3). Bloklardan 5 µm kalınlığında mikrotomla (Leica RM2255) kesitler alındı ve otomatik boyama makinesinde (Leica Autostainer XL) deparafinizasyon ve dehidrasyon aşamalarından sonra Harris'in Hematoksilen-Eozin (HE) ve Sudan Black yöntemiyle boyandı. Tüm kesitler ışık mikroskobu altında (Olympus BX51) değerlendirilerek, Cellsens standard isimli programla her kesitte on bölgede; yağ bölgesi kalınlıkları (YBK) ve glikojen bölgesi kalınlıkları (GBK) ile bu bölgelerde ki bezlerin glikojen bölgelerdeki bez duvar kalınlıkları (GBBDK) ve yağ bölgesi bez duvar kalınlıkları (YBBDK) ölçüldü ve fotoğraflandı.

Çalışmada kullanılan resimler Canon EOS-700D marka fotoğraf makinası kullanılarak alındı. Terminolojide Nomina Anatomica Avium (Baumel 1993) esas alındı. Araştırmada elde edilen morfometrik ve histometrik veriler; SPSS 13.0 paket programı kullanılarak General Linear Model uygulandı. Gruplar arası farklılıklar Duncan testi ile belirlendi. Çalışma izni Harran Üniversitesi Hayvan Deneyleri Yerel Etik Kurulu (HRÜ-HADYEK) (Karar No: 2019/005/06 Tarih: 27/08/2019) tarafından alındı.

Bulgular

Araştırmamızda bıldırcın glandula uropygialis'lerine ait morfometrik ve histometrik ölçümlerin grup ortalamaları, standart sapmaları, cinsiyetler ve gruplar arası istatistiksel analizleri Tablo 1 ve Tablo 2'de verilmiştir.

Makro anatomik olarak bezin biletaral olarak iki lobdan ve bu lobların caudodorsal'inde bulunan bir papilla uropygialis'ten oluştuğu gözlendi (Şekil 1).

Tablo 1. Glandula uropygialis'e ait morfometrik veriler

Parametre	Cinsiyet	%0.0 Aspir Ort	%0.1 Aspir Ort	%0.2 Aspir Ort	%0.3 Aspir Ort	SEM	Grup	Cinsiyet	Grup*Cinsiyet
Papilla uzunluğu (mm)	E	2.89	2.80^{B}	3.55	3.15	0.174	*	*	ÖD
	D	3.21	3.61^{A}	3.56	3.19				
Sağ lob uzunluğu(mm)	E	10.39	11.07	10.80	11.07	0.459	**	ÖD	*
	D	10.31	12.52	9.46	10.98				
Sol lob uzunluğu(mm)	E	9.17	10.84	10.70	10.45	0.498	*	ÖD	*
	D	10.49	11.96	9.19	10.99				
Sağ lob genişliği (mm)	E	4.55	4.84	4.64	4.67	0.242	ÖD	ÖD	ÖD
	D	4.67	5.20	4.74	4.82				
Sol lob genişliği (mm)	E	4.76	4.75	4.77	4.70	0.248	ÖD	ÖD	ÖD
	D	4.67	5.39	4.64	5.25				
Sağ lob derinliği (mm)	E	2.59	2.92	2.91	3.01	0.301	ÖD	ÖD	ÖD
	D	2.66	3.37	2.94	3.11				
Sol lob derinliği (mm)	E	2.69	2.87	2.82	2.85	0.221	ÖD	ÖD	ÖD
	D	2.47	3.03	3.47	3.04				
Bez ağırlığı (gr)	E	0.22	0.30	0.31	0.25	0.031	*	ÖD	ÖD
	D	0.22	0.35	0.25	0.28				
Canlı ağırlık (gr)	E	179.60^{B}	195.67	169.77	171.51	7.354	ÖD	***	ÖD
	D	203.92^{A}	207.33	195.26	195.10				
Relatif bez ağırlığı	E	0.12	0.16	0.18	0.15	0.02	*	ÖD	ÖD
	D	0.11	0.17	0.13	0.14				

ÖD: Verilerin gruplar arasındaki karşılaştırılmasındaki fark istatistiksel olarak önemli değildir. (p>0.05) *: p < 0.05, **: p < 0.01, ***: p < 0.001. A, B: Aynı sütunda bir parametrenin cinsiyetler arası farklılığını gösterir.

Tablo 2. Glandula uropygialis'e ait histometrik veriler

	Cinsiyet	%0.0 Aspir Ort	%0.1 Aspir Ort	%0.2 Aspir Ort	%0.3 Aspir Ort	SEM	Grup	Cinsiyet	Grup*Cinsiyet
GBBK (µm)	E	29.26	30.46	28.02	28.68	2.06	ÖD	ÖD	ÖD
	D	30.99	30.22	23.16	28.20				
YBBDK (µm)	E	26.89	25.62^{B}	25.26	28.48	1.29	ÖD	*	ÖD
	D	31.05	29.22^{A}	27.85	26.97				
GBK (µm)	E	286.40	345.42	257.16	318.05	38.17	*	ÖD	ÖD
	D	322.68	340.27	203.58	263.64				
YBK (µm)	E	342.54	387.05	299.03	362.30	31.51	ÖD	ÖD	*
	D	415.81	296.83	288.53	279.98				

GBBDK: Glikojen bölgesi bez duvar kalınlığı; YBBDK: Yağ bölgesi bez duvar kalınlığı; GBK: Glikojen bölgesi kalınlığı; YBK: Yağ bölgesi kalınlığı. ÖD: Verilerin gruplar arasındaki karşılaştırılmasındaki fark istatistiksel olarak önemli değildir. (p>0.05) *: p < 0.05, **: p < 0.01. A, B: Aynı sütunda bir parametrenin cinsiyetler arası farklılığını gösterir.

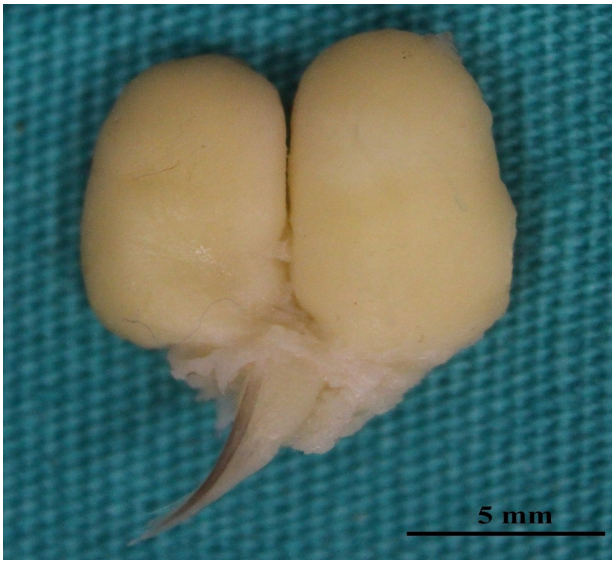

Şekil 1: Glandula uropygialis'in makroanatomik yapısı (dorsalden)

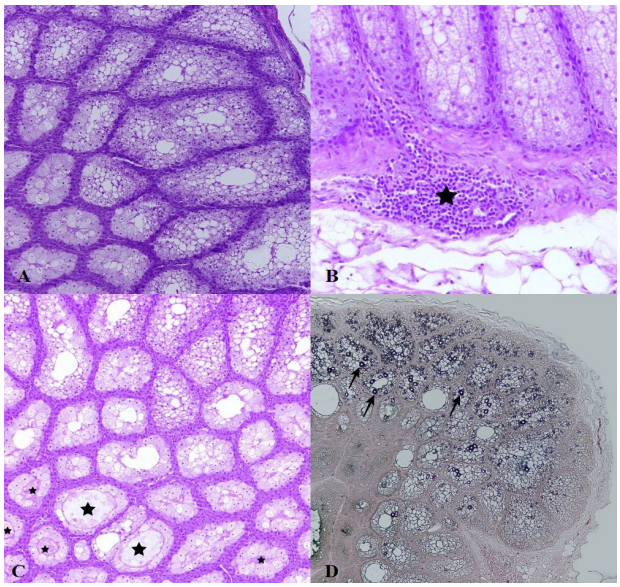

Şekil 2. A: Histopatolojik görünüm, HE boyama, kontrol grubu; B: Kapsül içerisinden bezlerin arasına doğru uzanan mononükleer hücre infiltrasyonu (yıldız), HE boyama, kontrol grubu; C: Glikojen bölgesindeki bezlerin lumenlerinde birikmiş olan salgı (yıldızlar), HE boyama, I. grup; D: Yağ vakuolleri (oklar), Sudan Black boyaması, I. grup.

Morfometrik veriler incelendiğinde aspir yağının gruplar arasında; papilla uzunluğu, sol lob uzunluğu, bez ağırlığı, relatif bez ağırlıkları ($p < 0.05$) ve sağ lob uzunluğu ($p < 0.01$) üzerine etkisinin önemli olduğu belirlendi. Yine aspir yağının cinsiyetler arasında papilla uzunluğu ($p < 0.05$) ve canlı ağırlık ($p<0.001$) üzerine etkisinin önemli olduğu belirlendi. Grup*cinsiyet ortak etkisine bakıldığında ise sağ ve sol lob uzunlukları üzerine önemli etkisinin olduğu belirlendi ($p < 0.05$). Ayrıca; bez ağırlığının vücut ağırlığının yüzdesi olarak ifade edilen relatif bez ağırlığı hesaplandı.

Relatif bez ağırlığı= Bez ağırlığı x 100 / Vücut Ağırlığı

Histolojik incelemelerde; bez yapısının çok sayıda tubulustan oluştuğu ve tubullerin alt kısmının yağ bölgesi ve üst bölgesinin ise glikojen bölgesi olduğu belirlendi (Şekil 2/A, Şekil 3/B). Kontrol ve III. grupta incelenen uropygial bezlerde mononükleer hücre infiltrasyonları tespit edildi (Şekil 2/B ve 3/D). I. ve II. grupta ise glikojen bölgelerinde bez lümenlerinin salgı ile dolu oldukları gözlendi (Şekil 2/C ve 3/A). Dört grupta da Sudan Black boyamada reaksiyon gösteren yağ bölgeleri ve yağ vakuolleri görüldü (Şekil 2/D ve Şekil 3/C).

Histometrik veriler incelendiğinde YBBDK'nın cinsiyetler arasında ($p<0.05$), GBK'nın gruplar arasında ($p <0.05$) etkisinin önemli olduğu gözlendi. YBK üzerine grup*cinsiyet ortak etkisinin önemli olduğu saptandı ($p <0.05$). Elde edilen diğer morfometrik ve histometrik veriler arasında önemli bir istatistiki etkinin olmadığı tespit edildi ($p>0.05$).

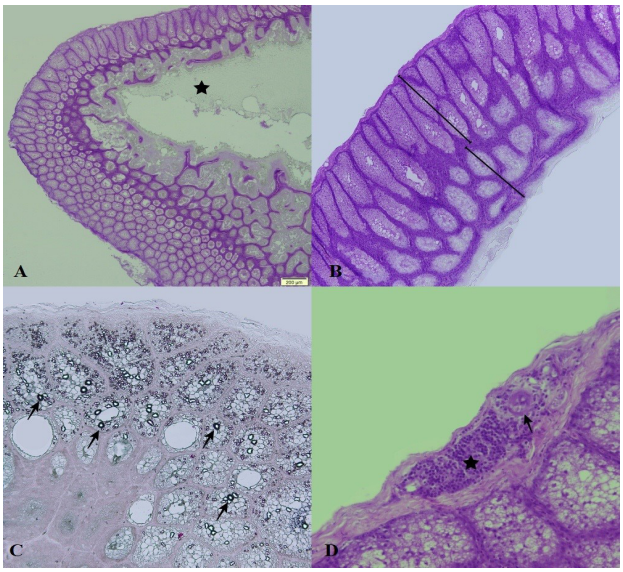

Şekil 3. A: Bez lümeni içerisinde salgı birikimi (yıldız), HE boyama, II. grup; B: Yağ bölgesi ve glikojen bölgesi kalınlığı, HE boyama, II. grup; C: Yağ vakuolleri (oklar), Sudan Black boyaması, III. grup; D: Bağ dokudan kapsül içerisinde mononükleer hücre infiltrasyonu (yıldız) ve damar (ok), HE boyama, III. grup.

Tartışma

Japon bıldırcınlarının glandula uropygialis'leri üzerine yapılan çeşitli çalışmalar (Abalain ve ark 1986, Atalgın ve Kürtül 2008, Kelek ve Çınar 2009, Kelek ve ark 2009) bezin yapısını ve lipid sentezinde rol oynağını göstermiştir. Çalışma, aspir yağının lipid metabolizmasında önemli olduğunun bildirilmesi üzerine (An ve ark 1997, Özek 2016) memelilerdeki yağ bezlerinin muadili olan ve yağ sentezleyen glandula uropygialis üzerindeki etkilerinin belirlenmesi amacıyla yapılmıştır. Glandula uropygialis'in histomorfolojik incelemelerinde bilateral iki lob ve bir papilla uropygialis'ten oluştuğu, bez yapısının çok sayıda tubulustan oluştuğu ve tubullerin alt

kısmının yağ bölgesi ve üst bölgesinin ise glikojen bölgesi olduğu belirlendi. Bu bulgu bıldırcınlarda ve farklı kanatlı türlerinde yapılan çalışmalar ile benzerlik göstermektedir (Asnani ve ark 1993, Zık ve Erdost 2000, Önal ve ark 2013).

Serbest (2004), rasyonlarına kırmızı acı biber katılarak beslenen civcivlerin glandula uropygialis morfometrisini erkek civcivlerde dişilerden daha fazla etkilediğini bildirmiştir. Önal ve ark.'nın (2013) kekliklerde glandula uropygialis'in histolojik incelemesinde dişi ve erkek arasında bariz bir fark olmadığını, sadece histometrik olarak bezin duvar kalınlığının dişilerde daha kalın olduğunu bildirmişlerdir. Zık ve Erdost (2000) acı kırmızı biberin horoz glandula uropygialis'i üzerinde etkisini histolojik olarak lipid bölgesinde lipid içeriğini arttırdığı, tubul duvar kalınlığı ve uzunluğunun yaş ve acı biber etkisine bağlı olarak artış gösterdiğini, glikojen bölgesinde ise acı biberin duvar kalınlığı yönünde azaltıcı etkisi olduğunu bildirmişlerdir. Kelek ve Çınar (2009) dişi ve erkek bıldırcınların histolojik olarak incelenmesi üzerine yaptıkları çalışmada, dişi ve erkek bıldırcın uropygial bez üzerinde bir fark göstermediğini, histokimyasal incelemede ise dişilerin salgısında erkeklere göre daha sudanofilik lipidlerin bulunduğu ve daha yoğun olarak yağ asitleri ve nötral yağların bulunduğu, erkek uropygial bezinde ise glikojen yoğunluğunun daha yoğun olduğunu bildirmişlerdir. Yapılan çalışmada; aspir yağının, papilla uzunluğu ($p<0.05$), canlı ağırlık ($p<0.001$) ve YBBDK ($p<0.05$) parametrelerinin cinsiyetler üzerine etkisinin önemli olduğu belirlendi.

Yılmaz ve ark.'nın (2018), aseel ırkı horoz ve tavukların relatif bez ağırlığını cinsiyetler arasında istatistiki bir fark olmadığını bildirmiştir. Yapılan çalışmada relatif bez ağırlığının gruplar arasında farkın önemli olduğu ($p<0.05$), cinsiyetler arasında ise istatistiki bir farkın bulunmadığı tespit edildi ($p>0.05$).

Öneriler

Sonuç olarak rasyonlarına altı hafta boyunca farklı oranda aspir yağı ilave edilen japon bıldırcınlarının glandula uropygialis'lerinin elde edilen verileri incelendiğinde gruplar ve cinsiyetler üzerinde önemli etkileri bulunmasına rağmen besleme süresinin daha uzun tutulması halinde bez üzerinde daha farklı etkiler oluşturabileceği düşünülmektedir.

Çıkar Çatışması

Yazarlar herhangi bir çıkar çatışması bildirmemiştir.

Finansal Kaynak

Bu çalışma sırasında, yapılan araştırma konusu ile ilgili doğrudan bağlantısı bulunan herhangi bir ilaç firmasından, tıbbi alet, gereç ve malzeme sağlayan ve/veya üreten bir firma veya herhangi bir ticari firmadan, çalışmanın değerlendirme sürecinde, çalışma ile ilgili verilecek kararı olumsuz etkileyebilecek maddi ve/veya manevi herhangi bir destek alınmamıştır.

Kaynaklar

Abalain JH, Amet Y, Lecaque D, Secchi J et al., 1986. Ultrastructural changes in the uropygial gland of the male Japanase quail, Coturnix coturnix, after testosterone treatment. Cell Tissue Res, 246(2), 373-378.

An BK, Nishiyama H, Tanaka K, Ohtani S, et al., 1997. Dietary safflower phospholipid reduces liver lipids in laying hens. Poult Sci J, 76, 689-695.

Asnani MV, Ramachandran AV, 1993. Roles of adrenal and gonadal steroids and season in uropygial gland function in male pigeons. Gen Comp Endocrinol, 92(1), 213-224.

Atalgın H, Kürtül İ, 2008. Arterial vascularization of the uropygial glands (Gl. Uropygialis) in the Japanese quail (Coturnix coturnix japonica) and silver polish (Gallus gallus domesticus). Anat Histol Embryol, 37(3), 177-180.

Baumel JJ, King AS, Breasile JE, Evans HE, et al., 1993. Handbook of avian anatomy (Nomina anatomica avium). Publications of the Nuttall Ornithological Club, Cambridge, United Kingdom, 22-44.

Coşge B, Gürbüz B, Kıralan M, 2007. Oil content and fatty acid composition of some safflower (Carthamus tinctorius L.) varieties sown in spring and winter. IJNES, 1, 11-15.

Dajue L, Mündel HH, 1996. Safflower Carthamus tinctorius L. Promoting the conservation and use of underutilized and neglected crops. Rome: IPGRI, 83.

Ergün A, Tuncer ŞD, Çolpan İ, Yalçın S, et al., 2011. Hayvan Besleme ve Beslenme Hastalıkları, Geliştirilmiş 5.Baskı, Medipress, Ankara.

Gezici M, 2002. Deri ve Epidermoidal Oluşumlar. In: Evcil Kuşların Anatomisi, Ed; Dursun N, Medisan Yayınevi, Ankara, pp;212.

Kelek S, Çınar K, 2009. Dişi ve erkek bıldırcın (Coturnix Coturnix Japonica) uropigial bez'in histolojik ve histokimyasal yapısı. EÜFBED - Fen Bilimleri Enstitüsü Dergisi, 2(2), 229-238.

Kelek S, Diler D, Çınar K, 2009. Prenatal ve postnatal dönemlerde bıldırcın (Coturnix coturnix japonica) üropigial bezi'nin histolojik gelişimi ve histokimyasal yapısı. EÜFBED - Fen Bilimleri Enstitüsü Dergisi, 2(1), 89-104.

King AS, McLealland J, 1982. Birds, Their Structure and Function, Bailliere Tindal, London, 28, 290.

Kolattukudy PE, 1981. Avian uropygial (preen) gland. Meth Enzymol. 72(1), 714–720.

Önal Ö, Türk S, Çınar K, 2013. Dişi ve erkek keklik (Alectoris chukar) üropigial bezinin histolojik ve histokimyasal özellikleri. F Ü Sağ Bil Vet Derg, 27(1), 7-12.

Özek K, 2016. Aspir fosfolipitlerinin fonksiyonel yumurta üretimi ve yumurta tavuklarında yağlı karaciğer sendromunun önlenmesindeki etkileri, KSÜ Doğa Bil. Derg, 19(4), 399-406.

Sabzalian MR, Ghodratollah S, Aghafakhr M, 2008. Oil con-

tent and fatty acid composition in seeds of three safflower species. J Am Oil Chem Soc, 85, 717-721.

Serbest A, 2004. A morphometric study on the uropygial gland of the male and female chicks given diets containing red hot pepper. Uludag Univ J Fac Vet Med, 23 (1-2-3), 83-86.

Tuncer Hİ 2007. Karma yemlerde kullanımı yasaklanan hormon, antibiyotik, antikoksidiyal ve ilaçlar. Lalahan Hay Araşt Ens Derg, 47(1), 29-37.

Yılmaz B, Harem İŞ, Demircioğlu İ et al., 2018. Anatomic, morphometric and histological features of Glandula uropygialis in Aseel roosters and hens. Eurasian Journal of Veterinary Sciences, 34 (2), 65-70.

Zık B, Erdost H, 2002. Horozlarda acı kırmızı biberli rasyonla beslemenin üropigi bezi üzerine etkisinin histolojik yönden incelenmesi. Turk J Vet Anim Sc, 26, 1223–1232.

Yazar Katkıları

Fikir/Kavram:Bestami Yılmaz, İsmail Demircioğlu
Tasarım: İsmail Demircioğlu
Denetleme/Danışmanlık: Faruk Bozkaya, Bestami Yılmaz
Veri Toplama ve/veya İşleme: İsmail Demircioğlu, Gülşah Güngören, Kürşat Filikçi, Bestami Yılmaz
Analiz ve/veya Yorum: İsmail Demircioğlu, Gülşah Güngören
Kaynak Taraması: İsmail Demircioğlu
Makalenin Yazımı: İsmail Demircioğlu, Gülşah Güngören
Eleştirel İnceleme: Faruk Bozkaya, Bestami Yılmaz